Aus der Pathologisch-Anatomischen Anstalt
der Universität Basel
(Direktor Prof. Dr. A. Werthemann)

ÜBER ABSCHNÜRUNGSDEFEKTE AN DEN UNTERN EXTREMITÄTEN

INAUGURAL-DISSERTATION
ZUR
ERLANGUNG DER DOKTORWÜRDE
DER
MEDIZINISCHEN FAKULTÄT
DER
UNIVERSITÄT BASEL

VORGELEGT VON
WILLI STINGELIN
AUS LUZERN

UNIONSDRUCKEREI LUZERN
1937

Aus der Pathologisch-Anatomischen Anstalt
der Universität Basel
(Direktor Prof. Dr. A. Werthemann)

ÜBER ABSCHNÜRUNGSDEFEKTE AN DEN UNTERN EXTREMITÄTEN

INAUGURAL-DISSERTATION
ZUR
ERLANGUNG DER DOKTORWÜRDE
DER
MEDIZINISCHEN FAKULTÄT
DER
UNIVERSITÄT BASEL

VORGELEGT VON
WILLI STINGELIN
AUS LUZERN

UNIONSDRUCKEREI LUZERN
1937

Von der medizinischen Fakultät Basel
genehmigt auf Antrag von Herrn Prof. Dr. A. Werthemann

Tag der Promotion: 12. Juli 1937.

R. UNIV.
BIBLIOTHEEK
LEIDEN

Über Abschnürungsdefekte an den unteren Extremitäten.

Bei allen angeborenen Defektbildungen der Extremitäten hat man prinzipiell zwei Gruppen auseinanderzuhalten, die sowohl in ihrer morphologischen Ausbildung, als auch in ihren Entstehungsursachen vollkommen voneinander verschieden sind.

Zur ersten Gruppe gehören alle diejenigen Mißbildungen, deren Ursache im Keimplasma der betreffenden Individuen liegt, also endogen bedingt sind. Das Hauptkriterium zur Einordnung in diese Gruppe bildet die Frage der Vererbung der Deformität. Durch das Aufstellen von Stammbäumen lassen sich die betreffenden Mißbildungen meist durch mehrere Generationen verfolgen und die Art ihrer Vererbung, nach den Gesetzen von Mendel, feststellen.

Die zweite Gruppe umfaßt alle jene Mißbildungen, deren Entstehung durch äußere, während der Entwicklung des Embryo auf diesen einwirkende Ursachen bedingt ist. Der Begriff «äußere Ursachen» muß allerdings sehr weit gefaßt werden.

Die endogen bedingte Defektbildung der Extremitäten.

Zu den heute mit Sicherheit nachgewiesenen Formen der endogen bedingten Mißbildungen gehören folgende Gruppen:

Die Kurzfingrigkeit: (Brachymesophalangie) L a n g e. Diese Mißbildung beruht meist auf einer Verkürzung der Mittelphalanx. Die Verkleinerung kann so weit gehen, daß das Mittelglied vollkommen verschwindet und so ein zweigliedriger Finger oder Zehe zustande kommt. Nach F a r a b e e ergaben die Stammbäume der mit dieser Mißbildung behafteten Familien ein Verhältnis von 50 : 50.

Die Mißbildung vererbt sich nach den Mendel'schen Gesetzen dominant.

Spalthände und Spaltfüße: (Lange). Eine typische Mißbildung stellt das Fehlen der Mittelfinger und mittleren Zehen dar, wobei sich der Defekt meist noch bis in den Metatarsus

oder Metacarpus fortsetzt. Durch das Verwachsen der verbleibenden beiden medialen oder lateralen Finger oder Zehen entsteht das Bild der klauenartigen dreigliedrigen Spalthände oder Spaltfüße. Diese Mißbildung kommt in den betreffenden Familien oft alternierend mit anderen Deformitäten vor (Aschner). Die Spalthände und Spaltfüße vererben sich einfach dominant.

Die Syndaktylie: Sie ist eine relativ häufige Fingermißbildung und ein Beispiel dafür, daß morphologisch ähnliche Mißbildungen entweder endogen oder auch durch äußere Ursachen entstehen können. Die exogene Form, die durch Einwirkung des Amnions auf die Frucht zustande kommt, läßt sich aber in den meisten Fällen schon rein äußerlich feststellen. An Stelle der Verwachsung lassen sich außer Schnürfurchen auch Narben der Haut nachweisen, die von der Verletzung der Haut durch die Simonartschen Bänder herrühren. In vielen Fällen ist bei der exogenen Form der Syndaktylie auch eine Deformität der beiden Knochen vorhanden. Ferner ist die Verwachsung meist proximalwärts unterbrochen, während bei der endogenen Form die Verwachsung der beiden Phalangen immer vom Grundgelenk aus distalwärts geht.

Randstrahldefekte: Als Randstrahldefekte bezeichnet man diejenigen Defektbildungen der Hände und Füße, bei denen der I. oder V. Finger oder die entsprechenden Zehen fehlen. Diese Mißbildungen kommen selten isoliert vor, meist sind sie mit einem Defekt der langen Röhrenknochen Ulna oder Radius, oder Tibia und Fibula kombiniert.

Die oben beschriebenen 3 Formen der Mißbildung werden nach Aschner unter den Begriff der Ektrodaktylie zusammengefaßt. Diese Mißbildungen können im selben Stammbaum alternierend auftreten. Diese Deformitäten sind auch oft mit Mehrfachbildungen, Polydaktylien, kombiniert.

Die exogenen Ursachen der Defektmissbildungen der Extremitäten.

Unter den exogenen Ursachen der Mißbildungen stehen jene an Zahl und Bedeutung an erster Stelle, die durch Einwirkung des Amnions auf den Embryo zustandekommen. Es handelt sich dabei nicht um eine Amnitis im Sinne von Simonart, also nicht um eine ilosierte Entzündung des Amnions.

Die heutige Auffassung der amniogenen Fruchtschädigungen stimmt eher mit der Ansicht von Scanzoni überein, der dem Amnion, als einer gefäßlosen Membran, jede Fähigkeit, eine Entzündung zu produzieren, absprach. Nach der Auffassung von Scanzoni und der meisten heutigen Autoren greift die Entzündung von der Uterusschleimhaut auf das Chorion und Amnion über. Durch zelluläre und humorale Entzündungsprodukte werden Amnion und Fruchtwasser geschädigt und können so sekundär auf den Embryo einwirken.

Nach der Ansicht von Kiewe sind die Amnionsanomalien meistens eine Folge von krankhaften Veränderungen des mütterlichen Nährbodens, wobei entzündliche Veränderungen der Uterusschleimhaut, der Adnexe, Tumoren des Uterus und des kleinen Beckens und Lageveränderungen des Uterus kausalgenetisch eine Rolle spielen.

Kiewe führt im zweiten Teil seiner Arbeit (zur Frage der Fruchtschädigungen als Ursache angeborener Deformitäten) außer seinen eigenen Beobachtungen vor allem die Arbeiten von P. Mall, als Beweis von Fruchtschädigungen durch Milieueinflüsse an. P. Mall fand unter allen in einem Zeitraum von 10 Jahren untersuchten Abortiveiern etwa 50% pathologisch veränderte Eier. Die meisten pathologischen Veränderungen betrafen das Chorion. Pathologisch veränderte Embryonen hatten immer ein erkranktes Chorion.

Bei seinen neuesten Untersuchungen fand P. Mall bei einer Gesamtzahl von 132 Eiern das Chorion in 113 Fällen erkrankt. Den Anteil der verschiedenen Mißbildungen an 79 abortiven Eiern stellt P. Mall in folgender Tabelle zusammen:

79 Monstra aus den 163 path. Eiern einer Sammlung von 434 Fällen (Mall)	Nr.	%
Atrophischer Kopf	24	31
	17)	
Mißgebildetes Gesicht und mißgebildeter Nacken	3)	25
Exomphalos	5	6
Defomierte Extremitäten	18	23
Spina bifida	12	15
	79	100

Auch J. Broman teilt die Ansichten P. Malls und steht auf dem Standpunkt, daß die Erkrankungen des Uterus eine

überwiegende Ursache für abnorme Embryonalentwicklung bilden. Die auf das Amnion fortgeleiteten Erkrankungen können erstens indirekt durch Veränderungen des Fruchtwassers durch Exsudat, oder direkt durch Verwachsungen und Strangbildungen des Amnions Schädigungen der Frucht erzeugen. Da das Epithel des Embryos in der ersten Entwicklungszeit nicht verhornt ist, sind solche Verwachsungen sehr leicht möglich.

Für die amniogene Schädigung der Frucht liegen viele einwandfreie Beobachtungen vor. Es wurden an den abgeschnürten Extremitäten noch die abschnürenden Amnionfäden gefunden. Einige Autoren beschreiben Fälle, wo außer den Amnionfäden noch Teile der abgeschnürten Gliedmaßen gefunden worden sind. Die Schädigung durch das Amnion trifft den Embryo in einer Zeit, in der noch kein oder sehr wenig Fruchtwasser gebildet ist. Die Schädigung des Embryos ist ferner noch bedingt durch die große Verletzlichkeit rasch wachsender Gewebe. Ist die Abschnürung derart, daß der Gefäßverlauf vollkommen unterbrochen ist, so wird der abgeschnürte Teil nekrotisch und vom Fruchtwasser, das nach Debrunner starke proteolytische Fähigkeiten hat, aufgelöst. Oft ist aber die Abschnürung derart, daß außer mehr oder weniger tiefen Schnürfurchen an den Extremitäten nur Defekte einiger Finger oder Zehen bestehen, als Zeichen einer zeitweilig bestandenen Kreislaufstörung. Inwiefern hier noch trophoneurotische Schädigungen im Sinne einer Raynaud'schen Gangrän mitspielen, ist schwer zu entscheiden.

Da nach den Erfahrungen von P. Mall die amniogenen Schädigungen in die erste Entwicklungszeit der Frucht fällt, ist es meist bei der Geburt nicht mehr möglich, die amputierten Teile zu finden, da sie vom Fruchtwasser aufgelöst werden und auch sonst ihrer Kleinheit wegen kaum gefunden werden können. Auch daß in vielen Fällen, bei deutlich ausgebildeten Schnürfurchen, die Amnionfäden fehlen, bildet kein Gegenbeweis für deren amniogene Entstehung, da auch die Fäden als wenig organisierte Entzündungsprodukte vom Fruchtwasser aufgelöst werden und so verschwinden können. Debrunner hat eigene Versuche über die Proteolyse des Fruchtwasser gemacht, die alle positiv ausgefallen sind.

Den Beweis für das frühzeitige Auftreten der amniogenen Schädigung erbringt P. Mall in seiner Aufstellung, unter Zugrundelegung einer Statistik von Marchand.

	Schwanger-schaften	Geburten	Abortierte Eier Normale	Eier pathologisch abortierte	Zur rechter Zeit geb. Monstra
Zahl:	100 000	80 572	11 765	7 048	615
Prozentsatz:	100	80	12	7	0,6

Nach den von P. Mall untersuchten Fällen nehmen die pathologischen Eier nach den ersten zwei Monaten stark ab. Die Schädigung tritt also meist innerhalb der ersten zwei Schwangerschaftsmonate auf.

Daß eine Erkrankung des Uterus nicht nur über den Weg des Amnions auf die sich entwickelnde Frucht einwirken kann, sondern auch Entzündungsprozesse an der Implantationsstelle des Ovulums durch Veränderung der Sauerstoff- und Nahrungszufuhr schädigenden Einfluß auf das Ei haben, nahmen bereits Julius Wolff, E. Falk und der amerikanische Anatom und Biologe Stockard an.

Der Abschnürungsmechanismus stellt kein abrupter, sondern ein sich über eine gewisse Zeitspanne hinziehender Vorgang dar. Wie sich der Mechanismus der amniotischen Abschnürung auswirkt, zeigt folgender, von Kiewe beobachteter Fall:

Das neunzehnjährige Mädchen Mina B., in dessen Familie keine endogenen Mißbildungen vorkommen, zeigt bei der Geburt zahlreiche Schnürfurchen. Das 146 cm große Mädchen war von kräftigem Körperbau. Deutliche Schnürfurche im Nacken, die sich gabelt und schleifenförmig nach vorn und hinten zur rechten Achselhöhle zieht. Zirkulärer Schnürring am linken Oberarm, in der Höhe der Insertion des M. deltoideus. Der linke Arm zeigt eine Verkürzung von 1½ cm. Am Grundglied des fünften Fingers tief eingezogener, bis auf den Knochen reichender Schnürring, mit geringer Verkürzung des Fingers, angedeuteter Schnürring am Grundglied des vierten Fingers, der rechte Arm ist normal.

Am rechten Fuß sind die erste bis vierte Zehe syndaktylisch miteinander verbunden, Nagelanlagen fehlen, die Abgrenzung der einzelnen Zehen ist nur durch grübchenartige dorsal und plantar gelegene Hauteinziehungen möglich. Röntgenologisch sieht man, daß den mittleren drei Zehen die Endphalangen und die Hälfte der mittleren Phalangen fehlen. An der Großzehe fehlt das Endglied. Das linke Bein ist erheblich schwächer. Der Umfang des Unterschenkels ist um 6, derjenige des Oberschenkels um 3 cm kleiner als am rechten Bein. Der linke Unterschenkel ist um 4 cm verkürzt. Drei Finger breit unterhalb des Knies um-

zieht ein zirkulärer Schnürring den Unterschenkel, der auf der Beugeseite tiefer einschneidet. Die Haut des linken Unterschenkels ist kühl und von der Unterschenkelmitte an zyanotisch. Die Haut des untern Drittels und Fußrestes ist dunkelrot-blau gefärbt, hart, ödematös und ekzematös. Die Pulse der Art. tib. ant. und der Art. tib. post. sind nicht fühlbar. Der Fußrest, der auf die Hälfte des Normalen reduziert ist, steht in Spitzfußstellung mit geringer Klumpfußkomponente.

Von den Zehen des linken Fußes steht nur medial ein etwa 2 cm langer Stummel, der als Großzehenrest gedeutet werden kann. Bei der Geburt sollen 4 Zehen vorhanden gewesen sein, die unter Geschwürsbildung und Nekrotisierung langsam verloren gegangen seien. Die Ulcerationen am distalen Ende bestehen seit vielen Jahren. Unterhalb des Schnürrings besteht eine hypaesthetische Zone, die nach abwärts an Stärke zunimmt. Unterhalb der Malleolen besteht eine vollkommene Anaesthesie der Haut. Bei der am 9. Dezember 1927 vorgenommenen Amputation des Unterschenkels, die wegen der schlechten Beschaffenheit der Haut etwas oberhalb der Mitte des Unterschenkels erfolgte, zeigte sich die Unterschenkelmuskulatur hochgradig atrophisch. Die Gefäßlumina waren außerordentlich eng, die Blutung gering.

Es handelt sich in vorliegendem Fall um eine Anzahl von Schnürringen, die am rechten Fuß zu einer amniogenen Syndaktylie mit teilweisem Zehenverlust, am linken Arm und linken Finger zu einer geringen Wachstumshemmung geführt hatten. Am linken Fuß lag eine erst postnatal zur vollen Ausbildung gelangende Leitungs- und Ernährungsstörung vor, die intrauterin durch eine amniogene Fruchtschädigung zustande gekommen war. Es hat sich in vorliegendem Fall ein Prozeß extrauterin verfolgen lassen, der sich in der Mehrzahl der Fälle intrauterin abspielt. Es ist noch interessant zu wissen, daß die Pat. im Jahr 1928 ein vollkommen normales Kind geboren hat. Die Nachgeburt wurde von Prof. Benthin in Königsberg untersucht und als vollkommen normal befunden.

Über Fruchtschädigungen, die durch Abschnürungen durch die Nabelschnur zustande kommen, liegen einige wenige Beobachtungen vor. Der Anteil der Nabelschnurumschlingungen an der Entstehung von Mißbildungen wurde von einigen Autoren stark überschätzt. In allen Fällen, wo die Nabelschnur kausalgenetisch für die Entstehung der Schädigung in Frage

kam, bestand an der betreffenden Extremität eine Schlinge mit einem echten Knoten. Dabei war die Frucht in allen Fällen abgestorben. Die Fruchtschädigung im Sinne einer Defektbildung durch die Nabelschnurumschlingung darf als ein enorm seltenes Ereignis angenommen werden.

Georg B. Gruber beschreibt in seiner Arbeit (Angeborne Amputationen, amniotische Abschnürungen, hypoplastische Gliedmassenstummel, Peromelie) eine weitere Form der Defektsmißbildungen der Extremitäten, die er unter dem Begriff hypoplastische Peromelie zusammenfaßt. Als besonders instruktiven Fall zitiert er eine Beobachtung von Blume (Morph. Jb. 76 626 1935):

Es handelt sich um eine menschliche Frucht, bei der beide Beine fehlten und der rechte Arm nur in Form eines Stummels existierte. Die Haut über den beiden Beckenpfannen zeigte eine ringartige Einziehung, die wie eine Wallbildung je ein zentrales, etwas vorragendes, flachkugeliges Gebilde von Hanfkorn- bis Erbsengröße umgab. Blume dachte zuerst an eine krurale Amelie, bedingt durch amniotische Abschnürung, da er glaubte, die Wallbildung sei durch eine Schnürfurche bedingt. Indes konnte Blume durch feine praeparatorische Arbeit dartun, daß hier nicht ringförmige amniotische Verwachsungen vorlagen, sondern eine atypische Wachstumserscheinung der intakten Haut. In jedem dieser Hautbuckel steckte der äußerste Anteil einer Gliedmassenknospe. Es war deutlich eine Femuranlage zu erkennen, die auf früher Entwicklungsstufe stehen geblieben war.

In diese Gruppe der Mißbildungen gehören alle jene Arm- und Beinstümpfe, an denen oft noch hypoplastische Finger und Zehen sitzen und die absolut keinerlei Zeichen einer Einwirkung von amniotischen Strängen zeigen.

Georg B. Gruber nimmt folgende 4 Möglichkeiten der Stummelbildung (Peromelie) an den Extremitäten an:

I. Aeußere Stummelbildung durch fetale Absetzung infolge rasch durchgreifender amniotischer Abschnürung.

II. Mehr oder weniger quere Stummelbildung nach distaler Dystrophie und Verödung infolge subakuter örtlicher Ernährungsstörung, auch durch amniogene Einwirkung.

III. Quere Stummelbildung bei Aplasie, oder äußerster Hypoplasie distaler Gliedmassenanteile, aus undurchsichtigen, endogenen Gründen, vermutlich erbbedingt.

IV. Keilförmig mehr oder weniger spitz zulaufende Stummelbildung als Ausdruck weitgehender Strahlbeeinträchtigung im Sinne erblich erwiesener Möglichkeiten des Vorkommens sogenannter Enddefekte (Brasilianische Familie nach Kiewe).

Die anatomischen Verhältnisse zweier Unterschenkel und Füsse mit amniogenen Schnürfurchen und Zehendefekten.

Es wurde mir von Prof. A. Werthemann die Aufgabe erteilt, die Füße und Unterschenkel einer weiblichen Leiche anatomisch zu präparieren, um die Veränderungen, die durch die Abschnürungen zustandegekommen waren, festzustellen. Das Sektionsprotokoll des betreffenden Falles ist nachfolgend auszugsweise wiedergegeben.

Sektionsprotokoll Nr. 930 / 36.

Klin. Diagnose: Osteomyelitis des rechten Humerus, beginnende auch des linken. Vitium congenitum, plötzlicher Tod. Embolie?

Pathologisch anat. Diagnose: Septische Allgemeininfektion bei eitriger Osteomyelitis des rechten Humerus, wahrscheinlich ausgehend von älterer Hautinfektion im Gebiet der fünften rechten Zehe. Größerer Abszeß in der Muskulatur des rechten Oberarms. Zeichen vorgenommener Eröffnung des rechten Humerus und Drainage des Abszesses. Multiple septische Infarkte und Abszesse der Lungen. Fibrinöseitrige Pleuritis. Miliarer Abszeß in der Muskulatur der rechten Kammer. Septische Blutungen der Schleimhäute des Endocards. Septische Lockerung der Milz. Hochgradige Hypertrophie der Muskulatur der rechten Kammer. Terminale Dilatation und Erschlaffung des Herzens. Terminales Lungenödem. Infarktartige Narben (Mißbildung?) beider Nieren. Fleckige Entfettung der Nebennierenrinde. Hypoplasie des Gefäßsystems. Zeichen früher vorgenommener Appendektomie. Markfibrom und Zysten der Niere. Coecum mobile. Kongenitale Stenose der Arteria pulmonalis bei Vierklappung der Pulmonalis. Mißbildung der linken Hand, sowie beider Füße, möglicherweise durch amniotische Abschnürung bedingt. Fast völliger Defekt der Zehen bes. am rechten Fuß und tiefgreifende Einschnürung am rechten Unterschenkel, doppelte Einschnürung am linken Unterschenkel. Defekt des 2., 3. und

Fall (H. H.) Multiple amniotische Schnürfurchen. Isolierter Schnürring 4. Finger, rechte Hand, Amputationen des 2., 3. und 4. Fingers der linken Hand.

Fall (H. H.). Schnürringe an den beiden Unterschenkeln. Partieller Zehenverlust. Völlige Amputation der großen Zehe des linken Fußes.

4. Fingers der linken Hand. Abnorme Spaltung und Lappung der Leber.

Anamnese: Kongenitale Mißbildungen an beiden Füßen und an der linken Hand, mit deutlichen Abschnürungen. Nach Angabe der Mutter soll es sich um eine Nabelschnurumschlingung gehandelt haben (die Nabelschnur sei mehrmals um den Leib geschlungen gewesen). Von den verkrüppelten Füßen aus dauernd Infektionen. Vor 14 Tagen rheumatische Schmerzen in der rechten Schulter. Diagnose: Plexusneuralgie. Bei der Röntgenuntersuchung Feststellung eines osteomyelitischen Abszesses im Humerus. Es soll auch bald nach der Geburt ein Herzfehler festgestellt worden sein. Die Patientin war trotzdem leistungsfähig und soll sogar Ski gefahren sein.

Die beiden Extremitäten wurden auf der anatomischen Anstalt der Universität Basel (Prof. Ludwig) fixiert und die Gefäße mit einer Gummiammoniaklösung injiziert. Nach der Injektion wurden die beiden Extremitäten geröntgt. Auf dem Film war der Verlauf der Gefäße deutlich zu erkennen.

Das Röntgenbild des rechten Beines zeigt in eindrucksvoller Weise die Wirkung der Abschnürung auf den Gefäßverlauf. Das Hauptgefäß, welches im Bild direkt auf der Fibula verläuft, entspricht der Arteria peronaea. Die Arteriae tibialis anterior und posterior sind nur schwach ausgebildet. Die feinen Verzweigungen sind nur bis in die Höhe des Schnürrings sichtbar. Das bogenförmige Gefäßstück oberhalb der Malleolen entspricht dem Übergang der Arteria peronaea von der lateralen Seite nach der medialen, wo sie wieder dem Verlauf der Arteria tibialis posterior folgt. An dieser Stelle zweigt ein starker Ast bogenförmig nach oben ab, der als ramus perforans der Arteria peronaea durch die Membrana interossea geht und die fehlenden Arteria tibialis anterior ersetzt.

Das Röntgenbild des linken Beines zeigt den Verlauf der Arteriae tibialis anterior und posterior, die beide gut ausgebildet sind, während die Arteria peronaea aus einem kleinen Ästchen besteht, das hinter der Fibula sichtbar bis zur Einschnürung verläuft. Von der Arteria tibialis anterior zweigt unterhalb der Synostose zwischen Tibia und Fibula ein kleiner Ast ab, der durch die Membrana interossea nach hinten verläuft und die fehlende Arteria peronaea ersetzt.

Die anatomischen Verhältnisse der Missbildungen.

Rechtes Bein.

Die Länge des Unterschenkels beträgt 30 cm, vom untern Rand der Patella bis zum Malleol. externus gemessen. Der Umfang beträgt über dem Fibulaköpfchen 30 und über den Malleolen 27 cm. Die Einschnürung liegt 10 cm oberhalb des Mall. externus, der Umfang des Unterschenkels an dieser Stelle beträgt 15 cm. Der Unterschenkel erscheint in den oberen zwei Dritteln schlank. Die Konturen des Triceps surae treten nicht deutlich hervor. An der engsten Stelle der Einschnürung findet sich in der Haut ein weißlicher, leicht erhabener Streifen, der den ganzen Unterschenkel umzieht, und sich über der Tibiakante zu einem weißlichen Flecken, mit radiär gerichteten Ausstrahlungen, vergrößert. Im untern Drittel ist der Unterschenkel von der Einschnürung an kolbenförmig aufgetrieben. Die Konturen der Knochen der Malleolargegend heben sich nur undeutlich ab. Die Sprunggelenke und Mittelfußgelenke sind passiv nicht beweglich. Der Fuß steht in Spitzfußstellung und leichter Pronation. Das Fußgewölbe ist gut ausgebildet, das Dorsum pedis ist polsterförmig aufgetrieben.

Die Grundphalange der großen Zehe ist vollkommen ausgebildet, die II. Phalanx fehlt. Das distale Ende der Großzehe ist etwas verjüngt und die Haut darüber narbig verändert. Lateral findet sich am Stummel ein Hautdefekt mit schmierig belegter Wundfläche. An den Resten der II. und III. Zehe lassen sich die Knochen der I. Phalanx durchpalpieren, die II. und III. Phalange fehlen vollkommen. Die Reste der beiden Zehen sind durch eine Hautbrücke miteinander verbunden; an Stelle der Interdigitalfalte ist nur ein kleines Grübchen vorhanden. Am distalen Ende der III. Zehe findet sich ein etwa erbsengroßer Hautbürzel. An der Stelle der IV. Zehe ist nur eine buckelförmige Erhebung vorhanden, ein Knochen ist nicht zu palpieren. Die kleine Zehe ist am besten ausgebildet; es lassen sich deutlich die Knochen der I. und II. Phalanx palpieren. An der I. bis III. Zehe sind Reste einer Nagelanlage mit kleinen Nägeln vorhanden.

Präparation des rechten Unterschenkels.

Nach Wegnahme der Cutis zeigt sich ein stark ausgebildeter Panniculus adiposus, der eine Dicke von 1½ bis 2 cm aufweist;

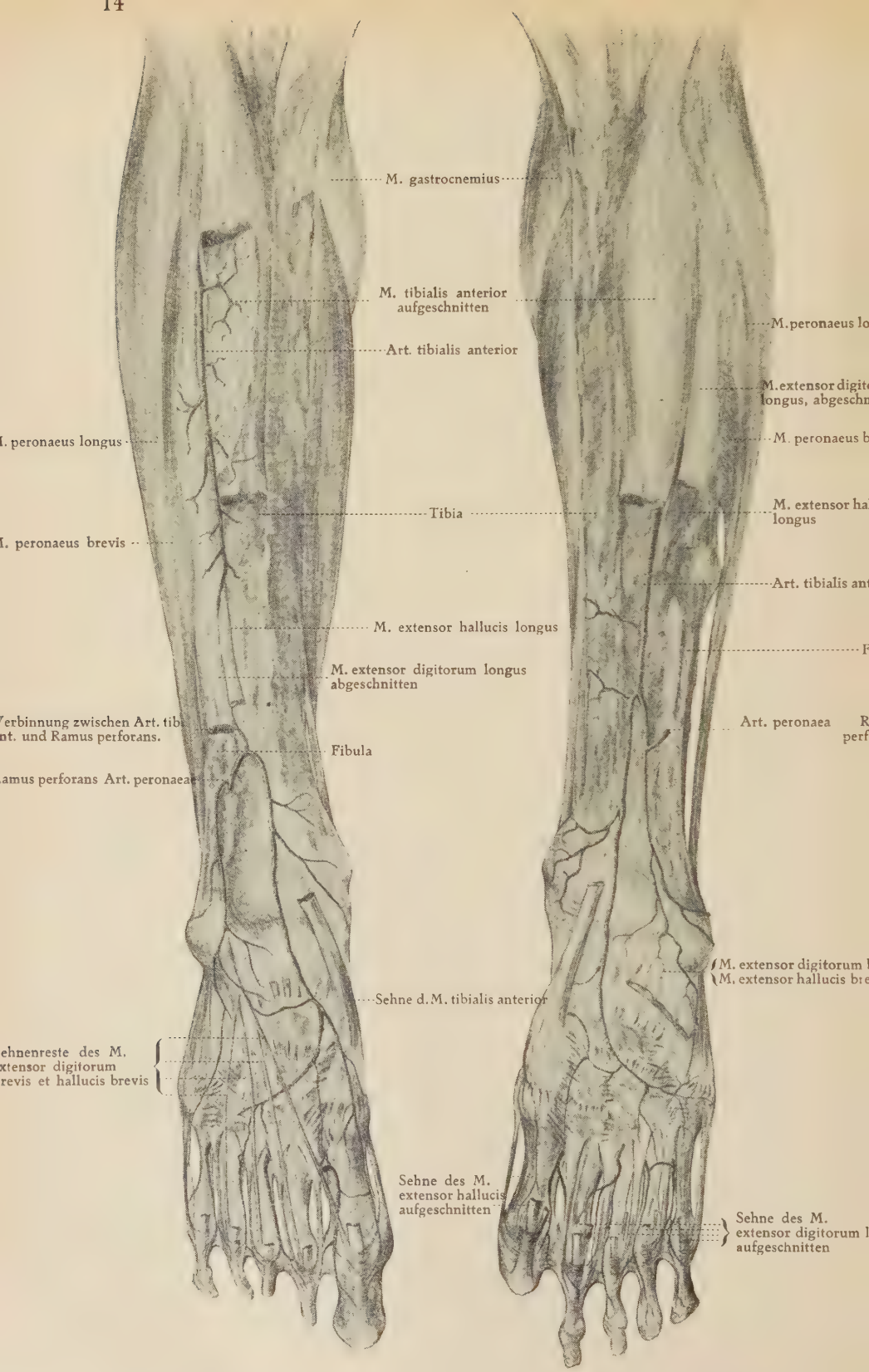

W. Stingelin 1936

Vorderansicht der anatomischen Präparate der beiden Unterschenkel u. Füße

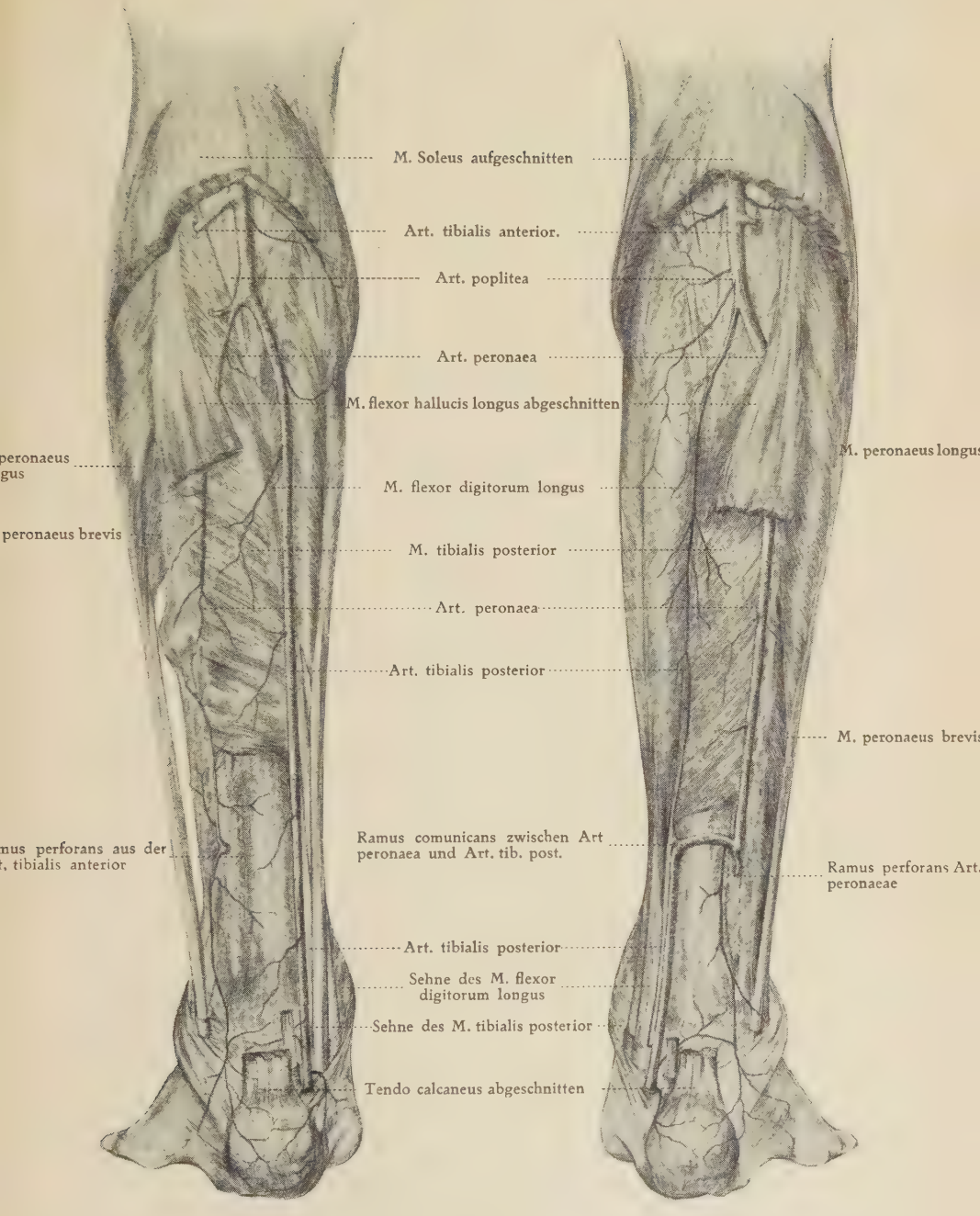

W. Stingelin 1936

Ansicht der anatomischen Präparate der beiden Unterschenkel und Füße von hinten. (Fall H. H.)

auf dem Dorsum pedis erreicht die Fettschicht eine Dicke von 3 bis 3½ cm. Im Bereich der Schnürfurche ist die Haut unverschieblich mit der Fascia cruris verwachsen. Diese ist von der Einschnürung an durch Ausbildung von derben, zirkulären Fasern verdickt. Diese Verstärkung setzt sich distalwärts bis ins Ligamentum transversum cruris fort. Dadurch wird die ganze Unterschenkelmuskulatur von der Höhe der Einschnürung an durch eine feste Scheide umfaßt. Diese Muskelscheide ist an zwei Stellen fest mit der Fibula und Tibia verwachsen; ebenso bestehen Verwachsungen mit der Muskulatur des Unterschenkels.

Die Muskulatur des Unterschenkels und des Fußes.

Trotz der starken Einschnürung ist die Muskulatur des Unterschenkels wenig verändert. Im Bereich der Schnürfurche sind ausgedehnte Verwachsungen der Muskulatur vorhanden. Die Muskelbäuche reichen zum Teil unter die Einschnürung hinab. Die Muskelbäuche werden in der von der verstärkten Fascia cruris gebildeten Scheide stark eingeengt.

Triceps surae: Der Muskelbauch des Triceps surae geht 3 cm weiter proximalwärts in die Achillessehne über; sonst zeigt der Muskel keine Abweichungen von der Norm.

M. flexor digitorum longus: Ursprung facies posterior tibiae, der Muskelbauch geht 5 cm oberhalb des Mall. med. in eine Sehne über. Der Muskel setzt mit je einem seiner vier Sehnenzipfel auf den Resten der corpora der ersten Phalangen der II. bis V. Zehe an. Die Sehnen sind kaum zu trennen von der Aponeurosis plantae, vor allem sind sie fest mit den Sehnenresten des M. flexor digitorum brevis verwachsen.

M. flexor hallucis longus: Ursprung facies post. fibulae, septum inteross. Der Muskelbauch ist im Gebiet der Einschnürung 5 cm lang mit dem M. flexor digit. longus verwachsen. Lateralwärts geht vom Ursprung des Muskels von der Fibula und Septum intermusculare ein 3 cm breites bindegewebiges Band ab, das die Mm. peronaei fast umscheidet und vorne auf der Fibula, an einer etwas erhobenen Stelle des Knochens, fixiert ist. Dieses Band stellt einen Teil jener zirkulären Muskelscheide im Bereich der Einschnürung dar. Die Sehne des Flexor hallucis longus wird in der Planta pedis von der Sehne des M. flexor digit. longus überkreuzt und ist in einer Länge von zwei Zentimetern mit ihr fest verwachsen. Die Sehne geht auf das Corpus der I. Phalanx über.

M. tibialis posterior: Der Muskel zeigt außer einer breiten Verwachsung in der Höhe der Schnürfurche mit dem M. flexor hall. longus nichts Abnormes. Der Muskelbauch ist schmal, meist sehnig. Auf dem Muskel verläuft der Nervus tib. post. und in ihrem Volumen stark verkleinert die Art. tib. post.

M. tibialis anterior: Kräftiger Muskel, der seinen Ursprung von der Facies lateralis tibiae und dem Condylus lateralis nimmt. Außer einer Einengung des Muskelbauches in der Schnürfurche zeigt der Muskel keinerlei Abweichungen von den normalen Verhältnissen.

M. extensor digitorum longus: Der Ursprung des Muskels liegt am Condylus lateralis und Septum inteross. Der Muskel ist wenig ausgebildet und geht oberhalb der Einschnürung in eine Sehne über, die mit der Sehne des M. extensor hallucis longus fest verwachsen ist. Die beiden Muskeln ziehen mit ihren verwachsenen Sehnen unter Lig. transversum und cruciatum in einer gemeinsamen Sehnenscheide durch. Die Trennung in die fünf Sehnen erfolgt in der Mitte des Dorsum pedis. Die vier Sehnen des M. extensor digit. longus setzen an den Resten der ersten Phalangen an. Die Sehnen des M. extensor hallucis longus gehen teils in die Gelenkkapsel, teils auf das Corpus der ersten Phalange über.

Die Mm. peronaei longus et brevis sind kräftig ausgebildet; die Muskelbäuche reichen nicht unter die Schnürfurche hinab. Die beiden Muskeln sind in eine bindegewebige Muskelscheide eingeschlossen, die einen Teil jenes zirkulären Verstärkungsbandes darstellt, das sich in der Schnürfurche gebildet hat.

Von den **Mm. extensor digitorum brevis und extensor hallucis brevis** sind nur noch die Sehnen vorhanden. Die Sehnen liegen an der Stelle der ursprünglichen Muskulatur und sind fest mit dem Bandapparat des Dorsum pedis verwachsen. Sie gehen distalwärts in die Sehnen der MM. extensores longi über.

An Stelle der **Mm. interossei dorsales** sind nur rundliche Sehnenstreifen vorhanden, die von den Gelenken der Lisfrank'schen Gelenklinie zu den Tarsophalangealgelenken II, III und IV gehen.

M. flexor digitorum brevis: Ein Muskelbauch ist nicht ausgebildet. Die Sehnen sind an ihrem Ansatz fest mit den Sehnen des M. flexor digitorum longus verwachsen und gehen proximalwärts in die Aponeurosis plantaris über, deren Faserzüge sie verstärken.

An Stelle des **M. quadratus plantae** fixiert ein etwa ½ cm breiter, sehniger Streifen die Sehnen des M. extensor digit. longus an den Calcaneus. Die **Mm. lumbricales** fehlen vollkommen. Der **M. extensor hallucis brevis** besteht aus wenigen Muskelfasern. Der mediale und laterale Sehnenstrang verstärkt hauptsächlich den Bandapparat der Planta pedis.

M. adductor hallucis: Das Caput transversum stellt eine feste, sehnige Platte dar, welche die Kapseln der II., III. und IV. Tarsophalangealgelenke an den Hallux fixiert. Ein Caput obliquum ist nicht ausgebildet, es sind nur einige wenige dünne Faserzüge vorhanden.

M. abductor hallucis: An Stelle des Muskels ist ein gut ausgebildetes Verstärkungsband getreten, das medial an der Gelenkkapsel des Hallux inseriert und an die Tuberositas ossis navicularis zieht. Von den folgenden Muskeln **M. adductor digiti V., M. flexor digiti V., M. flexor digiti V., M. opponens digiti V. und Mm. interossei volares** sind nur wenige Sehnenstreifen vorhanden.

Gefäßversorgung.

Die stärksten Veränderungen der anatomischen Verhältnisse sind an den Gefäßen zu beobachten. Die Abweichungen von der Norm sind am rechten größer als am linken Bein, was sich leicht durch die stärkere Abschnürung erklären läßt. Der Umfang des linken Beines beträgt an der Schnürfurche 18 cm, wogegen der Umfang des rechten Beines an derselben Stelle nur 15 cm beträgt.

Die venöse Versorgung des Unterschenkels und Fußes zeigt starke Abweichungen von der Norm.

Die Vena saphena magna und parva gehen mit ihren Ästen nur bis zur Schnürfurche. Keine dieser oberflächlichen Venen hat eine Kommunikation mit den Venen des Fußes und den Partien unterhalb des Schnürrings. Die Venen des Fußes sammeln sich in einem Hauptast, der von medial nach lateral über den Fußrücken zieht. Die Vene geht unterhalb dem Mall. lat. durch und zieht dem hinteren Rand des M. peronaeus longus entlang 5 cm in die Höhe und geht direkt auf der Fibula liegend unter dem Muskelbauch des M. flexor hallucis longus durch in die hintere Streckerloge. In der hinteren Streckerloge verläuft die Vene als Vena peronaea lateral von der Arteria peronaea und mündet in die Vena poplitea.

Die arterielle Versorgung.

Die Art. poplitea teilt sich in der regio genu, nach Abgabe der Art. tib. anterior, in zwei Äste auf. Der mediale Ast, die Art. tibialis posterior stellt nur eine kleine Arterie dar, die sich gegen die Schnürfurche hin in einzelne Äste aufspaltet. Die Art. tibialis post. ist medial begleitet vom Nervus tibialis posterior. Ein kleiner Ast der Arterie geht mit den Nerven unter dem Schnürring durch und bildet eine Anastomose mit der Arteria peronaea.

Der laterale Ast, die Arteria peronaea, bildet ein bleistiftdickes Gefäß. Die Art. peronaea zieht zwischen dem M. tib. post. und flexor hallucis longus abwärts und gibt verschiedene Äste an die Muskulatur der Beugerloge ab. Distalwärts verschwindet die Arterie fast vollkommen im Spatium interosseum, indem sie direkt auf der Membrana interossea verläuft. In der Höhe, 5 cm über dem Malleolus lateralis, bildet das Gefäß einen Winkel von 90 Grad und zieht quer nach medial, wo es an der Sehne des M. flexor digitorum longus wieder einen Winkel von 90 Grad bildet, und medial von der Sehne begleitet vom Nerv, als Ersatz für die ausgefallene Art. tib. post. nach der planta pedis geht.

Am lateralen Winkel gibt die Arteria peronaea zwei Äste ab. Der eine etwa 3 mm dicke Ast geht als ramus perforans durch die Membrana interossea auf die Vorderseite des Unterschenkels und übernimmt dort die Funktionen der im unteren Teil fehlenden Art. tibialis anterior. Der andere Ast geht vom lateralen Winkel distalwärts gegen den Mall. externus und bildet über das rete calcanei Anastomosen mit einem Ast der Art. peronaea, der oberhalb vom Ligamentum transversum cruris nach der medialen Seite abgeht.

Die Art. tibialis anterior ist als einer der drei Hauptäste nur wenig ausgebildet. Sie gibt ihre Äste an die Muskulatur der Streckerloge und an die Mm. peronaei ab. Die Arterie verzweigt sich oberhalb der Schnürfurche in verschiedene kleine Äste. Von diesen bildet nur ein kleines Ästchen eine Anastomose mit dem Ramus perforans aus der Art. peronaea, der die Funktion der Art. tibialis ant. in ihrem Abschnitt übernomemn hat.

Der Ramus perforans der Arteria peronaea teilt sich kurz nach dem Durchtritt durch die Membrana interossea in zwei Äste auf. Der kleinere laterale Ast versorgt den Malleolus lateralis und den lateralen Fußrand. Der mediale Ast zieht als Arteria dorsalis pedis bogenförmig direkt auf der Tibia liegend nach oben

und biegt dann nach unten ab. Er versorgt das Dorsum pedis und den medialen Fußrand, und gibt einen kleinen Ast an die Großzehe ab. Die drei mittleren Zehen werden dorsal von rami perforantes aus dem Arcus plantaris versorgt. Die Gefäßversorgung der Planta pedis entspricht mit geringen Abweichungen den normalen Verhältnissen. Die Arteria dorsalis pedis bildet mehrere kleine Anastomosen mit den Art. metatarseae dorsales, die durch die rami perforantes gebildet werden.

Nerven: Die den Unterschenkel versorgenden Nerven treten teils unter- und teils oberhalb der Schnürfurche aus der Fascia cruris. Die Nervenfasern sind im Gebiet der Schnürfurche sämtlich unterbrochen, so daß kein Nerv den Schnürring passiert. Der Nervus peronaeus profundus ist im unteren Drittel des Unterschenkels, wo er direkt auf der medialen Fläche der Tibia verläuft, durch den Schnürring unterbrochen. Der Nervus tibialis posterior, der medial von der Arteria tibialis posterior verläuft, ist seltsamerweise von der Einschnürung nicht betroffen worden, trotzdem die Arteria tibialis posterior durch die Abschnürung unterbrochen wurde und in ihrem unteren Teil durch die verstärkte Arteria peronaea ersetzt wird.

Knochen: Die Fibula ist der Tibia stark genähert, sodaß die Membrana interossea nur noch ein 2 — 3 mm breites Band darstellt. An der Fibula und Tibia sind überall dort kleine Knochenvorsprünge und Rauhigkeiten der Oberfläche vorhanden, wo die verstärkte Fascia cruris unverschieblich mit dem Knochen verwachsen ist.

Die erste Phalanx der Großzehe ist noch völlig vorhanden, die zweite Phalanx fehlt. Die ersten Phalangen der 2. — 4. Zehen sind verkümmert und laufen in ihren distalen Enden spitz aus. Die zweiten und dritten Phalangen fehlen vollkommen. Bei der kleinen Zehe ist die erste Phalanx gut ausgebildet, die Reste der 2. und 3. Phalanx sind verkümmert und miteinander verwachsen.

Die anatomischen Verhältnisse des linken Beines und des linken Fusses.

Der linke Unterschenkel ist äußerlich in seiner Form nicht so stark verändert wie der rechte. Die Länge beträgt, vom untern Rand der Patella bis zu den Malleolen gemessen, 30 cm. Der Umfang mißt über dem Fibulaköpfchen 28 und über den Malleolen 23 cm. Es bestehen zwei Schnürfurchen. Die untere

Schnürfurche verläuft 10 cm oberhalb des Mall. internus quer um den Unterschenkel, die obere geht in der Höhe von 15 cm, von medial oben nach lateral unten gegen die erste Schnürfurche zu. Zwischen den beiden Schnürfurchen besteht eine polsterförmige Auftreibung. Die Konturen der Malleolargegend heben sich besser ab als am rechten Fuß.

Die beiden Sprunggelenke und Mittelfußgelenke sind passiv nicht beweglich. Der Fuß steht in leichter Spitzfußstellung. Das Fußgewölbe ist gut ausgebildet. Das Dorsum pedis ist stark gepolstert. Die große Zehe fehlt äußerlich im Tarsophalangealgelenk; bei der Palpation läßt sich noch ein kleiner Rest der ersten Phalanx durchfühlen. Hautveränderungen an Stelle des Defekts sind keine sichtbar. Bei der II. Zehe ist noch ein Teil der ersten Phalanx erhalten. Durch einen Hautdefekt ist das Corpus der ersten Phalanx auf 3 mm sichtbar. Die III., IV. und V. Zehe bestehen aus je 2 Phalangen. Die II. Phalanx ist klein und im Gelenk wenig beweglich. Die letzten drei Zehen haben Nagelanlagen mit kleinen, etwas verkrüppelten Nägeln.

Präparation des linken Unterschenkels.

Nach Wegnahme der Haut sieht man einen stark ausgebildeten Panniculus adiposus. Die Haut ist im Bereich der Schnürfurchen durch Bindegewebsfasern fest mit der Fascia cruris verwachsen. Auf der lateralen Seite ist die Haut unverschieblich an die Fibula fixiert. An jener Stelle ist die Fibula kolbenförmig aufgetrieben und die Oberfläche rauh. Starke Abweichungen von den normalen anatomischen Verhältnissen zeigt die Muskulatur des Unterschenkels und vor allem diejenige des Fußes.

Die Muskulatur des Unterschenkels und des Fusses.

Triceps surae: Der mediale und laterale Muskelbauch des M. gastrocnemius ist schwach ausgebildet, die Sehne geht in die des M. soleus über und läßt sich von der Höhe der Einschnürung an nicht mehr von jener trennen. Der Muskelbauch des **M. soleus** ist kurz und gedrungen und reicht nur bis in die Mitte des Unterschenkels.

M. flexor digitorum longus: Der Ursprung liegt auf der Facies posterior Tibiae. Der Muskelbauch hat kaum die Hälfte der normalen Länge, die 12 cm lange Sehne des Muskels verläuft in

einer Fettschicht eingebettet hinter der Tibia und überkreuzt die Sehne des M. tibialis posterior. Der Ansatz des Muskels liegt mit je einer seiner 4 Sehnenzipfel auf dem Corpus der ersten und zweiten Phalange der II. — IV. Zehe.

M. flexor hallucis longus: Ursprung facies posterior Fibulae, septum interosseum. Er ist zum Teil kaum zu trennen vom darunterliegenden **M. tib. posterior.** Der kurze Muskelbauch geht in eine 12 cm lange Sehne über, die medial neben der Sehne des M. flex. digit. longus verläuft. Die Sehne setzt zum Teil auf der Kapsel des Tarsophalangealgelenkes an, zum Teil überzieht sie den Stumpfrest der ersten Phalange und verschmilzt distal mit der Sehne des Extensor hallucis longus.

M. tibialis posterior: Ursprung facies posterior tibiae membrana interossea ind Fibula. Der Verlauf und die Größe entsprechen mit geringen Abweichungen den normalen Verhältnissen. Es ist der einzige Muskel des Unterschenkels, dessen Muskelbauch noch unter die Einschnürung hinabreicht.

M. tibialis anterior: Der Muskel nimmt seinen Ursprung vom Condylus lateralis facies lateralis tibiae. Der Muskel geht in der Mitte des Unterschenkels in eine rundliche Sehne über. Der Ansatz erfolgt fächerförmig auf das Os cuneiform I und die Basis des Os metatarsalis I.

M. extensor digitorum longus: Der Muskel hat seinen Ursprung am Condylus lateralis tibiae. Der Muskel ist flach und geht in der Mitte des Unterschenkels in eine Sehne über, die sich unter den Bändern des oberen Sprunggelenkes in 4 Sehnen aufteilt. Die Sehnen inserieren an den Gelenkkapseln der Tarsophalangealgelenke II. — V. Zehen, teils dorsal auf den Resten der zweiten Phalangen. Eine 5. Sehne für den M. peronaeus tertius ist nicht ausgebildet.

M. extensor hallucis longus: Der Ursprung erfolgt von der Membrana interossea und Facies medialis Tibiae. Der Muskelbauch ist sehr wenig ausgebildet. Die 13 cm lange Sehne verläuft direkt auf der Vorderseite der Tibia in einer Fettschicht eingebettet. Der Muskel inseriert dorsal auf dem Rest der ersten Phalange und geht distalwärts in die Sehne des Flex. hall. longus über.

M. peronaeus longus et brevis: Der Muskel nimmt seinen Ursprung vom capitulum und der facies lateralis fibulae. Die Muskelfasern sammeln sich in einer abgeplatteten Sehne von 13 cm

Länge, die von der Auftreibung der Fibula an hinter dem Knochen nach abwärts zieht. Der **M. peronaeus brevis** hat seinen Ursprung höher als normal an der Außenfläche der Fibula; er liegt direkt unter dem M. per. longus. Er verläuft in seinem größten Teil sehnig, etwas vor der Sehne des per. longus, und geht an das Os metatarsale der kleinen Zehe. Der M. peronaeus longus setzt am Os cuneiforme I und am Os metatarsale I fächerförmig an.

M. extensor digitorum brevis und **Extens. hall. brevis:** Schwach ausgebildete Muskeln, die mit dünnen Sehnen teils auf die Kapseln der Metatarsophalangealgelenke übergehen, teils direkt mit den Sehnen der langen Strecker verwachsen sind.

Die **Musculi interossei dorsales** fehlen vollkommen. An ihrer Stelle sind nur Sehnenstreifen vorhanden, die von der Basis der Ossa metatarsalia ausgehen und lateral an den nächsten Gelenken ansetzen.

M. flexor digitorum brevis: Ein Muskelbauch ist nicht vorhanden. Die Sehnen gehen von einer sehnigen Platte aus, die gemeinsam mit der Aponeurosis plantaris auf dem Tuber calcanei inseriert. Die 4 Sehnenstreifen gehen direkt in diejenigen des M. extensor digitorum longus über.

M. quadratus plantae: Kein Muskelbauch ausgebildet. An Stelle des Muskels zieht ein Fascienstreifen von der medialen Fläche des Calcaneus zu der Sehne des M. flexor digitorum longus.

Die **Musculi lumbricales** fehlen vollkommen.

M. flexor hallucis brevis: Der Muskelbauch ist nur schwach, meist sehnig ausgebildet; die beiden Muskelzipfel inserieren an der Basis der I. Phalanx. Ein Sesambein ist nicht vorhanden.

M. adductor hallucis: Das Caput transversum besteht aus einigen wenigen sehnigen Streifen, das Caput obliquum zeigt einige Muskelfasern.

M. adductor digiti V.: An Stelle des Muskels findet sich nur ein sehniger Streifen.

M. abductor hallucis: Zum großen Teil sehniger Muskel, der seinen Ursprung an der Tuberositas ossis navicularis nimmt und medial an der Basis der I. Phalanx inseriert.

Die Muskeln flexor digiti V. opponens digiti V. und Mm. interossei volares sind nicht ausgebildet.

Gefäßversorgung.

Stärker als die Muskulatur ist der Verlauf der Gefäße durch die Einwirkung der Abschnürung verändert worden. Die Abweichungen sind durch Unterbrechung des Gefäßverlaufs, Verkleinerung des Gefäßdurchmessers und durch Verstärkung schon im normalen Gefäßverlauf vorkommender Anastomosen zustande gekommen. Die Anastomosen haben die Versorgung der durch die Gefäßunterbrechung betroffenen Teile des Unterschenkels und Fußes übernommen.

Die Arteria poplitea spaltet sich in der Regio genu in zwei Hauptäste, in die Arteria tibialis posterior und Arteria tibialis anterior. Die letztere geht oberhalb der Membrana interossea auf die Vorderseite des Unterschenkels. Die Arteria tibialis posterior gibt im oberen Drittel des Unterschenkels lateralwärts einen Ast an die Arteria peronaea ab, welche normalerweise auf dem M. tibialis posterior, bedeckt vom M. flexor hallucis longus gegen den Malleolus lateralis verläuft und durch kleine Anastomosen mit den AA. tib. ant. und post. in Verbindung steht. In vorliegendem Falle verläuft die Arteria peronaea nur bis zur Einschnürungslinie und zweigt sich dort in verschiedene kleine Äste auf. Ein Hauptast der Arteria peronaea geht an den Triceps surae, welcher normalerweise zum größten Teil durch die Arteriae surales versorgt wird; letztere sind im vorliegenden Falle nur als unbedeutende Äste ausgebildet.

Die Funktion der Arteria peronaea für das untere Drittel des Unterschenkels hat die tibialis anterior übernommen; sie gibt 5 cm oberhalb des Malleolus lateralis einen Ast ab, der durch die Membrana interossea auf die hintere Seite des Unterschenkels zieht. Dort teilt sich die Arterie in zwei Äste auf, von denen der eine proximalwärts zur Einschnürungslinie zieht und dort mit einer kleinen Anastomose mit der Arteria peronaea verbunden ist. Der andere Ast geht distalwärts zum Malleolus lateralis und Calcaneus und gibt eine Anastomose zur Arteria tibialis posterior ab.

Der Verlauf der Arteria tibialis anterior ist durch die teilweise Übernahme der Funktion der Arteria peronaea stark beeinflußt worden. Die Arterie verzweigt sich in der Höhe von 6 cm über den Malleolen in zwei Äste, von denen der laterale Ast jenen Ramus perforans abgibt, der an die Stelle der Arteria peronaea tritt. Der laterale schwächere Ast verzweigt sich oberhalb des Talocruralgelenkes in mehrere kleine Äste, von denen die einen

zum Mall. externus, die andern gegen den lateralen Fußrand ziehen.

Unter der Sehne des M. peronaeus brevis durch zieht ein Ast über den lateralen Fußrand plantarwärts, wo er eine Anastomose mit der Arteria plantaris lateralis bildet. Ein Teil der Äste aus der Arteria dorsalis pedis lateralis versorgen die Muskeln des Extensor digitorum brevis und hallucis brevis. Der mediale Ast, die Arteria dorsalis pedis medialis, gibt Äste an die Tibia, an die Muskeln und Sehnenscheiden der langen Extensoren und an die mediale Malleolargegend ab. Die Arterie verzweigt sich auf dem Dorsum pedis. Ein etwas stärkerer Ast geht medialwärts unter der Sehne des M. tib. anterior durch und verbindet sich mit der Arteria plantaris medialis. Das Verzweigungsgebiet der beiden Äste aus der Art. tib. anterior endet scharf an der Chopart'schen Gelenklinie. Es bestehen nur ganz kleine Anastomosen mit den Arteriae metatarseae dorsales, die alle aus dem Arcus plantaris stammen und als rami perforantes auf das Dorsum pedis ziehen.

Die Arteria tibialis posterior als der stärkste der 3 Hauptstämme des Unterschenkels verläuft auf dem M. tibialis posterior medial von der Sehne des M. flexor digitorum longus. Sie teilt sich zwischen den Bändern des Ligamentum laciniatum in mehrere Äste. Davon gehen zwei auf den Calcaneus über und bilden das Rete calcanei. Ein Ast zieht bogenförmig direkt auf der Tibia unter der Tendo achillis lateralwärts und bildet eine Anastomose mit dem distalwärts ziehenden Ast des Ramus perforans aus der Arteria tibialis anterior. Der stärkste Ast entspricht dem Verlauf der Arteria plantaris lateralis. Aus dem Arcus plantaris gehen 5 Arteriae metatarsales plantares ab, welche die II. — IV. Ossa metatarsalia und deren Phalangen, ferner den lateralen Rand der großen Zehe versorgen. Das Os metatarsale V und die kleine Zehe werden von einem Ast versorgt, der oberhalb dem Arcus plantaris abzweigt. Aus dem Arcus plantaris entspringen ferner 4 starke Äste, die als Rami perforantes zwischen den Ossa metatarsalia dorsalwärts ziehen, und aus denen die Arteriae metatarsales dorsales hervorgehen.

Nerven: Von den Hauptästen des Nervus cutaneus surae lateralis und medialis sind alle im Schnürring unterbrochen. Die Innervation des Unterschenkels im hintern unteren Drittel wird vom Nervus suralis, der unterhalb der Einschnürung aus der Fascia cruris austritt, besorgt. Die Vorderseite des Unterschen-

kels versorgen die Äste des Nervus peronaeus superficialis, die ober- und unterhalb des Schnürrings aus der Fascie austreten. Der Nervus tibialis posterior ist vollkommen intakt.

Knochen: Die auffallendste Knochenveränderung besteht in der Höhe der Schnürfurche. Die Fibula ist kolbenförmig verdickt, an der Oberfläche etwas aufgerauht und nach hinten verbogen. An dieser Stelle ist die Fibula durch eine Knochenbrücke mit der Tibia verwachsen. Die Membrana interossea ist dadurch bedeutend verschmälert worden.

An der Großzehe ist noch ein Rest der I. Phalanx vorhanden. Das Corpus der Grundphalanx hat eine Länge von 3 mm und gleicht einem Amputationsstumpf. Der Phalangenrest ist im Tarsophalangealgelenk gut beweglich. Bei der zweiten Zehe ist die erste Phalanx intakt, die zweite Phalanx ist verkürzt, am distalen Ende rauh und zeigt einen kleinen Sequester, der sich leicht aus den übrigen Knochen loslösen läßt.

Die dritte Zehe hat zwei gut ausgebildete Phalangen, die dritte Phalanx fehlt. Die zweite Phalanx der 4. Zehe ist kurz, die dritte Phalanx fehlt.

Die kleine Zehe hat drei Phalangen, wobei der Knochen der dritten Phalanx nur rudimentär vorhanden und im Interphalangealgelenk nicht beweglich ist.

Von Interesse ist auch der Fall (J. G.), der im Januar 1937 auf der medizinischen Klinik des Bürgerspitals Basel war. Die Patientin war wegen einer Polyarthritis und Glomerulonephritis vom Arzt eingewiesen worden. Prof. Lüdin, der die Patientin wegen der Polyarthritis röntgenbestrahlt hat, machte Herrn Professor Werthemann in liebenswürdiger Weise auf die bei der Pat. bestehenden Mißbildungen der beiden Unterschenkel aufmerksam.

In der Familie der Pat. sind keine angeborenen Anomalien bekannt; auch die drei Kinder der Pat. sind völlig normal.

Die Pat. hat an beiden Unterschenkeln 10 cm oberhalb der Malleolen tiefe Schnürfurchen mit narbigen Veränderungen der Haut. An der dritten Zehe des rechten Fußes besteht ein isolierter Schnürring. Die zweite und dritte Zehe am linken Fuß sind syndaktylisch miteinander verbunden; die große Zehe und die vierte und fünfte Zehe sind ebenfalls mißbildet. An der linken Hand fehlen am 4. und 5. Finger die II. und III. Phalanx.

Fall (J. G.). Amniotische Abschnürung am 4. Finger, Entwicklungshemmung am 5. Finger der rechten Hand.

Fall (J. G.). Schnürfurchen an beiden Unterschenkeln. Isolierter Schnürring dritte Zehe, rechter Fuß, amniotische Syndakylie an der 2. und 3. Zehe linker Fuß.

Das Röntgenbild der Hand zeigt nun in schöner Weise, wie die Mißbildungen, die äußerlich beide als Spontanamputationen erscheinen, in ihrer anatomischen Struktur völlig verschieden sind. Am 4. Finger ist von der II. Phalanx nur noch ein kleiner, spitz zulaufender Rest vorhanden, der in der Struktur einem echten Amputationsstumpf gleicht. Am 5. Finger sind noch alle drei Phalangen vorhanden; allerdings sind die II. und III. Phalanx stark verkümmert und miteinander verwachsen. Der fünfte Finger hat an seinem distalen Ende noch eine kleine verkümmerte Nagelanlage.

Man sieht aus diesem Fall, wie die amniogene Schädigung der Frucht an der gleichen Extremität einmal zu einer Amputation und gleichzeitig zu einer Hypoplasie von Gliedmassenteilen führen kann.

Eindrucksvoll wird auch die multiple, nicht symmetrische Schädigung an verschiedenen Extremitäten gezeigt, wie dies für die amniogenen Abschnürungen typisch ist.

Zusammenfassung der Ergebnisse der Präparation.

Daß es sich in vorliegendem Fall um eine Fruchtschädigung durch amniotische Fadenbildungen (Simonart'sche Bänder) und Verwachsungen handelt, kann mit voller Sicherheit angenommen werden. Die Nabelschnurumschlingung, die nach Angaben der Mutter bestanden hat, kann als ein nebensächliches Ereignis, das mit der Entstehungsursache der Mißbildung in keinem Zusammenhang steht, betrachtet werden. Vor allem ließen sich die isolierte Schnürfurche an der I. Phalanx des 4. Fingers der linken Hand und die Verstümmelungen des II., III. und IV. Fingers der rechten Hand in keiner Weise durch eine Nabelschnurumschlingung erklären. Das multiple Vorkommen der Abschnürungen an Extremitätenteilen ist für die amniogene Ursache direkt beweisend. Für das Bestehen von straffen Fäden spricht auch die Narbenbildung an der tieferen rechten Schnürfurche, die wahrscheinlich dadurch zustande gekommen ist, daß durch die Eigenbewegungen der Frucht der abschnürende Faden wie eine Kreissäge auf die leicht verletzliche Haut eingewirkt hat.

Der Mechanismus der Abschnürung läßt eine gewisse Gesetzmäßigkeit erkennen. Die Zugrichtung der Simonart'schen Bänder geht bei beiden Unterschenkeln auf die gleiche Seite, was aus der Unterbrechung der Hauptgefäße hervorgeht, indem

am linken Bein die lateral liegende Arteria peronaea und am rechten Bein die medial liegende Arteria tibialis posterior unterbrochen ist. Die Abschnürung ist ein langsamer, sich über eine gewisse Zeitspanne hinziehender Vorgang, da bei einer abrupten Entstehung der Abschnürung eine derartige Restitution des Gefäßapparates durch Anastomosenbildung kaum zustande kommen könnte. Die Übernahme der Funktion der durch die Abschnürung ausfallenden Gefäßabschnitte durch andere Arterien, geht immer über den Weg von schon im Normalzustande vorhandenen kleinen und kleinsten Anastomosen. Die Anastomosen nehmen an Größe zu und können den Durchmesser der Hauptarterien des Unterschenkels erreichen, wie es eindrucksvoll die Querverbindung zwischen Arteria peronaea und der proximalwärts abgeschnürten Arteria tibialis posterior zeigt. Ein ähnliches Verhalten weist auch der Ramus perforans der Arteria peronaea dextra auf, der die Dicke der Arteria tibialis anterior hat, deren Funktion unterhalb der Einschnürung er ausübt. Daß die Funktion der Ersatzarterien aber nicht immer für den Kreislauf genügt, zeigt die Ausbildung der Arteriae metatarseae dorsales, die als Rami perforantes aus dem Arcus plantaris stammen. Die hauptsächlich hervortretenden Veränderungen der Muskulatur des linken Unterschenkels sind durch die Lage der Schnürfurchen gegeben. Keiner der Muskeln der Flexoren und Extensorengruppe des Unterschenkels reicht mit seinem Muskelbauch unter die Schnürfurche hinab, außer dem **M. tibialis posterior,** der durch seine tiefe Lage vor der Einwirkung der Abschnürung geschützt war. Er reicht mit seinem Muskelbauch etwa 3 cm unter den Schnürring hinab. Alle andern Muskeln sind von der Höhe der Einschnürung an sehnig und verlaufen, in Fettgewebe eingebettet, in den ursprünglich den Muskelbäuchen zugehörigen Fascienlogen. Die Muskulatur der Planta pedis ist zum großen Teil überhaupt nicht ausgebildet oder durch Fascienstreifen ersetzt.

Die Muskulatur ist am rechten Unterschenkel, trotz der tiefern Einschnürung weniger geschädigt als am linken Bein. Am linken Unterschenkel war die Abschnürung durch die Ausbildung von 2 Schnürringen breiter, so daß die Funktion der Muskelbäuche in diesem Bezirk verunmöglicht wurde und eine Umwandlung in Sehnen stattfand. Am rechten Bein ist im Bereich der Einschnürung eine Verwachsung der Haut mit der Fascia cruris entstanden. Die Fascie ist in diesem Gebiet ver-

dickt und umgibt die Muskelbäuche mit einer festen Scheide. Die Scheide vermindert das Volumen der Muskelbäuche beträchtlich; auch ist der sehnige Anteil der Muskulatur größer als bei normalen Verhältnissen.

Das völlige Fehlen der Mm. Extensor digitorum brevis und extensor hallucis brevis darf mit einiger Sicherheit auf trophoneurotische Störungen durch das Fehlen des zugehörigen Nervus peronaeus profundus zurückgeführt werden, da Nerv und Muskeln auf dem linken Dorsum pedis vorhanden sind. Ob der Ausfall des Nervus peronaeus profundus auch die stärkere Destruktion der rechten II. — IV. Zehe bedingt, kann nicht mit Sicherheit gesagt werden; man wird aber gewisse trophoneurotische Einflüsse auf die Gefäße der stärker destruierten Phalangen annehmen dürfen.

Die sehnigen Anteile der völlig atrophierten Muskeln des Fußes verstärken in sinnvoller Weise den Bandapparat des Fußes, indem die Sehnen am ehemaligen Ursprung der Muskulatur fest mit den Bändern und Knochen des Fußskeletts verwachsen sind.

Der von Kiewe beschriebene Fall zeigt in ähnlicher Weise wie der vorliegende, daß die amniotische Schädigung der Frucht auch postnatal noch weiter gehen kann. Hier haben dauernde Infektionen an den Zehen, die durch die mangelhaften Gefäßversorgungen begünstigt waren, zu einer Sepsis und damit zum Tode geführt.

Die Präparation der beiden Unterschenkel zeigt uns in anschaulicher Weise die Fähigkeit des Körpers, sich an veränderte Verhältnisse anzupassen und in zweckmäßiger Weise die Funktion der geschädigten Organe mehr oder weniger gut zu erhalten.

Die Anpassung des Kreislaufes an die veränderten Gefäßverhältnisse geht im vorliegenden Fall nicht über den Weg der Neubildung von Kapillaren aus dem «primitiven Gefäßmesenchym» (Hueks), wie dies bei der Regeneration von Blutgefäßen aus vorhandenen Gefäßen geschieht. Die Anastomosen, die an die Stelle der langsam abgedrosselten Hauptgefäße treten, sind schon bei normalen anatomischen Verhältnissen vorhanden. Durch die langsame Umleitung des Blutstromes nehmen die Anastomosen an Volumen zu und passen sich auch an die veränderte Beanspruchung durch Verdickung der Arterienwand an. Man sieht hier einen Anpassungsvorgang des Körpers,

bei dem ein kleines Gefäß, das bei intakten Zirkulationsverhältnissen eine untergeordnete Rolle spielt, sich zu einem Hauptgefäß entwickeln kann, wenn die funktionelle Beanspruchung langsam erfolgt. Die Anpassung geht in vorliegendem Falle so weit, daß die Anastomose, die die Art. tib. posterior und die Arteria peronaea verbindet, sich derart in den Gefäßverlauf einpaßt, daß ein kontinuierlicher Übergang zwischen den beiden genannten Gefäßen besteht. (Siehe Bild.)

Ein weiteres schönes Beispiel für die Anpassungsfähigkeit des Organismus zeigt die Muskulatur der beiden Füße. Die Muskulatur der Planta und des Dorsum pedis ist vollkommen normal angelegt worden. Durch die langsame Abdrosselung traten Schädigungen der Muskulatur durch zirkulatorische wie auch durch neurotrophische Einflüsse auf. Ebenso war durch die hochgradige Destruktion der Zehen die Bewegungsmöglichkeit der Muskulatur der Zehen stark eingeschränkt, was ebenfalls zu einem Muskelschwund durch Inaktivitätsatrophie geführt haben muß.

Die Muskulatur des Fußes ist mit Ausnahme des Extensor digitorum und Extensor hallucis brevis nur noch in ihren sehnigen Anteilen vorhanden. Diese Sehnenreste verbinden die Fußknochen derart, daß die Stellung der Knochen zueinander auch durch starke Beanspruchung nicht verändert werden kann. Die geschädigte Muskulatur hat also einen Teil der Funktion des Bandapparates übernommen, damit die Struktur des Fußskelettes erhalten bleibt.

Herrn Prof. Dr. A. Werthemann möchte ich meinen verbindlichsten Dank aussprechen für die Überlassung des Materials sowie für die gschätzte Unterstützung bei der Ausführung meiner Arbeit.

Literaturverzeichnis.

Ascher und Engelmann: Konstitutionspathologie in der Orthopädie. Springer, Wien, 1928.

Corning H. K.: Lehrbuch der topographischen Anatomie.

Debrunner: Mschr. Kinderheilkunde, 1929, Bd. 42.
— Verhdlg. dtsch. orthp. Ges. 1929, 370.
— Arch. f. Orthop., 34, 657. 1930.

Gruber G. B.: Münch. med. Wo., Jg. 83, 1936, S. 259.

Kiewe: Z. orthop. Chir. 58, 20. 1935.
— Z. orthop. Chir. 59, 305, 345, 481. 1935.

Lange M.: Münch. med. Wo., Jg. 83, 1936, S. 1420.
— Erbbiologie der angeborenen Körperfehler, Verl. Enke, Stuttgart, 1935

Spalteholz W.: Handatlas der Anatomie, Bd. I, II, III.